Ueber

die Cysten der Vagina

mit

Lane Medical Lib

besonderer Berücksichtigung ihrer Entstehung.

Inaugural-Dissertation

zur

Erlangung der Doctorwürde

in der

Medicin, Chirurgie und Geburtshülfe.

Vorgelegt

der hohen medicinischen Facultät der Universität Göttingen

von

Cäcilius Schulte

aus Harbefeld.

Göttingen 1878.

Druck der Dieterichschen Univ.-Buchdruckerei.

W. Fr. Kaestner.

Digitized by the Internet Archive
in 2026

https://archive.org/details/IA40154024_0057

Dass die cystischen Neubildungen der Vogina nicht unter die extremsten Seltenheiten zu zählen sind, hat Winkel in einer Arbeit über Cysten der Vagina (Archiv für Gynaekologie Bd. II) durch eine Zusammenstellung von nahezu 50 aus der Litteratur gesammelten Fällen dargethan. Diesen Aufzeichnungen sind dann von Winkel selbst, von Kaltenbach, (Archiv für Gynaekologie Bd. V) von v. Preuschen und mehreren anderen Beobachtern noch einige genau beschriebene Fälle hinzugefügt, so dass in der That die Litteratur im Allgemeinen nicht allzu spärlichen Aufschluss über diese Art der pathologischen Veränderungen ertheilt. Der Umstand jedoch, dass die meisten der von Winkel angeführten Fälle in Bezug auf Sitz, Beschaffenheit der Wandung und des Inhaltes nur oberflächlich untersucht wurden, dass andere als rein zufällige Befunde, denen man bei Operationen in der Scheide oder bei Sectionen aufstiess, beschrieben sind, dass endlich auch solche Cysten, die mit den Vaginalwänden in erster Linie gar nichts zu thun haben, sondern von dem perivaginalen Gewebe ausgehend jene erst in zweiter Linie in Mitleidenschaft ziehen, in die Zahl der eigentlichen Scheidencysten eingereiht sind, liess es mir als eine nicht undankbare

Aufgabe erscheinen, durch einen genau beschriebenen Fall zu der Kasuistik der Vaginal-Cysten einen Beitrag zu liefern. Ferner veranlasste mich die oben erwähnte Arbeit v. Preuschen's, (Virchow's Archiv für pathologische Anatomie und Physiologie Bd. LXX) der durch den bestimmten Nachweis von Drüsen in der Vagina die in Bezug auf die Entstehung der Vaginalcysten obwaltenden Meinungsverschiedenheiten beseitigt zu haben glaubt und dessen Ansicht, soviel mir bekannt geworden, noch keine weitere Bestätigung gefunden hat, nach dem Vorgange des genannten Beobachters durch genaue mikroscopische Untersuchung der Vaginalschleimheit in allen ihren Abschnitten auch in dieser Hinsicht der vorliegenden Neubildung näher zu treten.

Mein hochverehrter Lehrer, Herr Hofrath Schwartz, hatte die Güte, mir einen in der hiesigen gynäkologischen Klinik zur Operation gekommenen Fall einer Vaginalcyste zur Veröffentlichung in meiner Inaugural-Dissertation zu überlassen.

Die Untersuchungen der Vaginalwände habe ich unter Leitung des Herrn Prof. W. Krause an 7 weiblichen Sexualorganen, die mir aus dem hiesigen pathologischen Institute zugegangen sind, vorgenommen.

Bevor ich jedoch den speciellen Fall und die Resultate meiner Untersuchungen mittheile, werde ich ganz kurz dasjenige, was über die in Rede stehenden Cysten bis jetzt veröffentlicht ist, angeben, doch kann ich nur diejenigen Fälle, die, was Sitz und Cystenwand anlangt, genauer geprüft wurden, einer eingehenderen Betrachtung unterziehen.

Nach Hausmann (Archiv für Gynaekologie Bd. VIII) soll schon Haller (Elementa physiol. corpor. human. Bd. VII Bernae 1765) der Vaginalcysten, die er Hydatiden nennt, Erwähnung gethan haben. Nach Haller soll zuerst Sir Astley Cooper, wie Stafford Lee (cf. Canstatts Jahresbericht für 1847, Bd. IV S. 229) angiebt, Cysten der Vagina beschrieben haben.

Später veröffentlichte Okley Heming (Edinburg med. Journal vol. 35 Jan. 1831) mehrere Fälle von Vaginalcysten, die er zufällig an der Leiche fand, und die eigross gewesen sein sollen.

Er nennt dieselben verstopfte Schleimbeutel, die zu einem Balg erweitert mit einer gelatinösen Flüssigkeit angefüllt waren. Ein Mal will er deutlich die Fortsetzung der Scheidenschleimhaut in die Geschwulst und in die Umgebung derselben verfolgt haben, auch soll die Cyste von derselben überzogen gewesen sein.

In Betreff der seit dieser Zeit beschriebenen zahlreichen Fälle von Cysten der Vagina können wir nur auf die tabellarische genaue Zusammenstellung Winkels verweisen. Wir begnügen uns damit, einige wenige Fälle, deren genauere Beschreibung uns aus der hiesigen königlichen Bibliothek zugänglich war, und die daher genau auf Sitz und Wandbeschaffenheit der Cyste untersucht werden konnten, mitzutheilen.

Alle diejenigen Angaben, nach denen es sich nur vermuthungsweise um wirkliche Scheidencysten handelte und die auch andere pathologische Neubildungen, wie Cysten des perivaginalen Gewebes, (Ladreit de la Charrière Archives générales de Médecine Vol. I Fall I) wie ferner

eingeklemmte und perforirte Ovarialtumoren, (Pauls, Preussische med. Zeitung Nr. 28, 1861) in die Reihe der eigentlichen Vaginalcysten einverleibt haben, lassen wir hier natürlich ausser Acht. Ebensowenig kann es im Zwecke unserer Arbeit liegen, dem Vorkommen vieler kleiner Cysten in der Vagina, einer Affection, die von Winkel zuerst beschrieben und Colpohyperplasia plastica (Archiv für Gynäkolog. Bd. II) genannt wurde, eine ausführliche Beschreibung zu widmen.

Sehr genau hat Kaltenbach (Archiv für Gynaekologie Bd. V) eine zusammengesetzte Vaginalcyste auf Sitz und Wandung untersucht und beschrieben. Es handelte sich, wie erwähnt, um eine mehrfächerige Cyste in der hinteren Scheidenwand. Dieselbe hatte ihren Sitz unter der eigentlichen Mucosa und war nirgend in ihrer ganzen Ausdehnung von dem umliegenden Gewebe zu isoliren, vielmehr stand sie nach innen mit der Scheidenschleimhaut und nach dem Rectum zu mit dem perivaginalen Gewebe in engster Verbindung. Die Wandung war derb, von bindegewebiger Structur, zeigte auf der Innenfläche, die mit zahlreichen papillären Excrescenzen besetzt war, ein regelmässig angeordnetes, kleinzelliges Pflasterepithel, welches nur in den Thälern zwischen den Papillen in niedriges Cylinderepithel überging. Inhalt der Cyste dickflüssig.

Auch Ladreit de la Charrière (Archives générales de Médicine Vol. I 1858) berücksichtigt bei der Beschreibung der Vaginalcysten ganz besonders die pathalogisch-anatomischen Verhältnisse. Er hat in den drei Fällen, die genau beschrieben sind, das Leiden durch Incision und Ex-

cision eines Stück's der Cystenwand mit nachfolgender Aetzung zur Heilung gebracht. Die Cysten sassen theils an der hinteren, theils an der vorderen Scheidenwand und waren wallnuss- bis hühnereigross. Die Schleimhaut der Scheide geht ununterbrochen über die Cysten hinweg, das Epithel findet sich völlig intakt, höchstens war an einigen Stellen eine geringe Abplattung desselben in den tieferen Schichten, sowie eine solche der Follikel zu notiren. Die Cystenwand selbst ist 1—4 Mm. dick und deutlich in zwei Schichten zu trennen, eine oberflächliche, heller aussehende, die der Vaginalschleimhaut entspricht, und eine tiefe derbere von hellröthlicher Färbung. Letztere besteht theils aus glatten Muskelfasern, theils aus Bindegewebe mit reichlichen elastischen Fasern. Die Innenfläche der Cyste fühlte sich meistens glatt an und zeigte zahlreiche stark injicirte Gefässe mit reichlichen Anastomosen. Epithel will der genannte Beobachter trotz eifrigen Suchens hier nicht gefunden haben.

Nélaton (Moniteur des hôpit. 1857) beobachtete eine faustgrosse, von der ganzen hinteren Scheidenwand ausgehende Cyste, die er durch Excision zur Heilung brachte. Die Cystenwand war dünn wie Velinpapier und liess sich deutlich in zwei Schichten, die jedoch mit einander verschmolzen waren, trennen. Die obere war trocken und schuppig, der Mucosa gleichend, doch enthielt dieselbe nur in den tieferen Lagen ganz spärliche Follikel, die tiefste Schicht von blassröthlichem Aussehen zeigte glatte Muskelfasern und Bindegewebe und war auf der dem Lumen der Cyste zugewandten Fläche mit einem regelmässigen Pflasterepithel (epithélium pavimenteux) ausgekleidet.

Klob (patholog. Anatomie der weiblichen Sexualorgane) untersuchte zwei Fälle von Scheidencysten, von denen die eine kirsch-, die andere wallnussgross war. Die Wand derselben liess sich leicht aus dem Vaginalgewebe in continuo ausschälen, war auf der Innenfläche glatt und zeigte eine Auskleidung von kleinzelligem Pflasterepithel.

Eine interessante Mittheilung finden wir unter den Fällen, welche Winkel der oben erwähnten Zusammenstellung nach eigner Beobachtung hinzufügt.

Es handelt sich um eine angeborene wallnussgrosse Scheidencyste, die nach unten links mit der inneren Seite des Hymen's und der Scheide verwachsen war, beim Schreien sich als pralle Geschwulst mit gefässreicher, dünner Wand zwischen den Nymphen vorwölbte und den Scheideneingang vollständig ausfüllte. Am Tage nach der Geburt wurde die Cyste durch eine Incision entleert, es floss ein Theelöffel voll einer milchig-käsigen Flüssigkeit ab, in welcher sich zahlreiche Plattenepithelien und Fettkügelchen nachweisen liessen. Die Harnentleerung, die vor der Entleerung der Cyste gehemmt war, ging nach derselben ungehindert von Statten.

West (Lehrbuch der Frauenkrankheiten) theilt zwei kastaniengrosse Cysten der hinteren Vaginalwand mit. Dieselben fühlten sich äusserst fest an und machten den Eindruck von derben fibrösen Geschwülsten, die von der Scheidenschleimhaut überzogen waren. Bei der Section fand sich, dass die Cysten feste dicke Wände besassen, die an ihrer inneren, dem Lumen der Cyste zugewandten Fläche von einer glatten Membran ausgekleidet waren. Die näheren Angaben fehlen hier

Sanson (Garn. méd. de Paris 22 Aôut 1835) spricht von einer hühnereigrossen Cyste der vorderen Wand der Scheide. Die Geschwulst wurde in ihrer ganzen Ausdehnung unversehrt ausgelöst. Bemerkenswerth ist, das die Cyste unmittelbar nach einem Fall entstanden sein soll.

Auch Lebert (Abhandlungen aus dem Gebiete der praktischen Chirurgie 1838) will eine aus der Vagina exstirpirte und unversehrt erhaltene Balgeschwulst, gesehen haben, die uneröffnet fast 8 Cm. Länge, $3^1/_2$—5 Cm. Breite hatte und bei der Eröffnung eine dunkelgrüne, dickliche, den Fäcalstoffen sehr ähnliche Flüssigkeit entleerte.

Alle weiteren die Vaginalcysten betreffenden Mittheilungen sagen, soweit ich dieselben habe einsehen können, über die näheren mikroskopischen Verhältnisse und über die Beziehung der Cystenwand zum Scheidengewebe entweder garnichts oder nur das, was bereits bei den erwähnten Fällen notirt wurde. Es mögen daher unser kurzen Notizen mit Rücksicht darauf, dass die Zusammenstellung der bis jetzt beobachteten Fälle durch die Arbeit Winkel's hinlänglich ausführlich bearbeitet worden ist, genügen. Erwähnt mag schliesslich noch werden, dass wir auch Fälle von gestielten Vaginalcysten notirt fanden (M'Clintock, Jobert de Lamballe, J. Hall Davis), welche die Grösse eines Hühnereis erreichten und theils mit dünntheils dickflüssigem Inhalte angefüllt waren. Ferner ist eine Mittheilung von Kiwisch, der fünf rosenkranzartig an einander gelagerte, zarte Cysten unter der Vaginalschleimhaut fand, nicht ohne Interesse.

Fall.

Frau S. 29 Jahr alt aus V.

Im Kindesalter sowie später will Patientin wohl schwächlich gewesen sein, doch nie an einer ernstlichen Krankheit gelitten haben. Vom 18ten bis zum 23ten Jahre hatte Pat. mit geringen Unterbrechungen heftige chlorotische Beschwerden. Erste Regel im 17ten Jahre, regelmässig alle 4 Wochen von 4tägiger Dauer mit reichlichem Blutabgange, doch ohne besonders grosse Schmerzen. Seit dem Eintritt der Menstruation besteht fortwährend ein mässig starker Grad von fluor albus. Im Januar 76 gebar Pat. zum ersten Male, die Geburt dauerte lange, verlief jedoch ohne Kunsthülfe. Schon $^1/_4$ Jahr vor der Entbindung bemerkte Pat. plötzlich eine pralle Geschwulst, einer mit Wasser gefüllten Blase gleichend, sich aus der Schamspalte hervordrängen. Anfänglich klein nahm dieselbe bald an Grösse derart zu, dass die Kranke bald nicht mehr im Stande war zu sitzen.

Vor dieser Zeit will Pat. von dem Vorhandensein einer Geschwulst in der Scheide garnichts bemerkt haben. Nach der Angabe der Pat. war der Tumor der Entbindung selbst in so fern hinderlich, als er die Geburt um einige Stunden verzögerte. Vierzehn Tage nach der Entbindung erfolgte dann spontan die Entleerung der Geschwulst, wobei eine reichliche Menge einer hellen, durchsichtigen Flüssigkeit abfloss.

Zwar verkleinerte sich hiernach die Geschwulst bedeutend, doch blieb die Wandung derselben sich in Falten zusammenlegend vor der Schamspalte liegen. Allmälich erfolgte dann wieder die Füllung, doch erreichte sie die

ursprüngliche Grösse und Spannung nicht wieder, da frühzeitig die Eröffnung derselben gemacht wurde. Zum zweiten Male geschah dies im August desselben Jahres.

Status praesens 2. XI. 77.

Allgemeinbefinden der Kranken gut. Die örtliche Untersuchung ergab, dass die vordere Vaginalwand sehr stark vorgebuchtet war und die grossen Labien etwa 3 Cm. auseinander klafften. Der in der Schamspalte stehende, fast faustgrosse Tumor fühlte sich prall elastisch an, zeigte jedoch nirgends deutliche Fluctuation. Hinter demselben gelangte man zu dem beweglichen, etwas herabgedrängten Uterus, es bestand ziemlich starker Fluor albus.

Nachdem durch den Katheter die Mitbetheiligung der Blase ausgeschlossen war, wurde die Diagnose auf eine Cyste der vorderen Scheidenwand leicht mit Sicherheit gestellt und deshalb die vordere Vaginalwand an der am meisten vorgestülpten Stelle incidirt. Es entleerte sich ein Strahl klarer, schwach gelblich gefärbter Flüssigkeit. Der Schnitt wurde sofort erweitert und so eine hoch in die Scheide hinaufragende Cyste eröffnet. Die Innenfläche fühlte sich ganz glatt an und bot das Aussehen einer Schleimhaut dar. Die Cyste hatte ihren Sitz unmittelbar unter der Schleimhaut im eigentlichen Scheidengewebe, jene war zur Bildung der Cystenwand, welche dem Scheidenlumen zugekehrt war, herangezogen und mit derselben eng verwachsen, von der Harnblase war die Cyste durch eine beträchtlich dicke Scheidewand, welche theils aus Scheidengewebe theils aus perivaginalem Bindegewebe bestand, getrennt. Es konnte daher die Abtragung der

Cystenwand leicht und ungefährlich ausgeführt werden. Von der vorderen Scheidenwand mussten, um die Adaptirung der Wundflächen zu ermöglichen, längs der Schnittwunde auf jeder Seite ein gut 1 Cm. breiter Streifen abgetragen werden. Nach Unterbindung von fünf Arterien mit Catgut erfolgte die Vereinigung der Wundränder durch zehn Drahtsuturen.

Am Abend des ersten Tages musste nach wiederholten vergeblichen Versuchen den Urin zu lassen derselbe durch den Katheter abgelassen werden, später erfolgte spontane Urin-Entleerung. Am 3ten Tage stellte sich heftige Cystitis ein, die mit Kal. chloric. erfolgreich behandelt wurde. Am 7ten Tage wurden die Suturen entfernt, die Wunde war mit Ausnahme des oberen und unteren Winkels, die mit argent. nitric. touchirt wurden, glatt geheilt. Nachdem einige Tage darauf das Touchiren noch ein Mal wiederholt war, wurde die Pat. am 14ten Tage nach der Operation entlassen. Die Wandung der ausgeschnittenen Cyste war 4—5 Mm. dick, an der dem Scheidenlumen zugekehrten Fläche eben, während die Innenwand zahlreiche bald grössere, bald kleinere Auswüchse erkennen liess. Makroskopisch liess sich dieselbe leicht in drei Schichten abtheilen, die innerste unebene war schwach röthlich gefärbt, die mittlere bei Weitem mächtigste Parthie zeigte ein gelbliches Colorit, während die äusserste, rein weisse als ein zarter, kaum 1 Mm. dicker Belag erschien.

Die mikroskopische Untersuchung ergab, dass die Wand zum grössten Theile aus Bindegewebe mit reichlichen elastischen und spärlichen glatten Muskelfasern be-

stand. Der Scheide zugewandt war die Structur fast rein bindegewebig und mit dem etwas gewucherten und an einigen Stellen deutlich abgeplatteten Scheidenschleimhaut Epithel bedeckt, während nach dem Lumen der Cyste zu das elastische Gewebe mehr vorwaltete. Noch weiter nach innen fanden wir spärliche Muskelfasern, die jedoch in den erwähnten Vorsprüngen an Mächtigkeit zunahmen und hier sowohl das Bindegewebe, wie die elastischen Fasernetze völlig verdrängt hatten. Die ganze Innenfläche war mit einem ziemlich regelmässigen, theils klein-, theils grosszelligen Pflasterepithel ausgekleidet, welches sich deutlich bis auf die Kämme der warzigen Excrescenzen verfolgen liess und hier, soweit es nicht durch den Schnitt oder die Zubereitung abgestreift war, mehr den Charakter des grosszelligen Pflasterepithels angenommen hatte, während in den Thälern mehr kleinere Zellenformen vorkamen. Einige Auswüchse waren an ihren Spitzen mit einander verklebt und bildeten so kleine secundäre cystische Hohlräume, die ebenfalls mit Epithel, doch mit weit weniger regelmässigem ausgekleidet erschienen. Eine Ausbuchtung derselben durch Ansammlung von Flüssigkeit habe ich in keinem Falle constatiren können, vielmehr schienen die einander zugewandten Flächen nahe an einander zu liegen. Die Flüssigkeit der Cyste betrug etwa 50 Gr., war klar, hellgelb gefärbt und reagirte alkalisch.

Was nun die Angaben der Autoren über die Structur der Cystenwand und deren Zusammenhang mit dem Scheidengewebe anlangt, so habe ich darüber trotz eifrigen Suchens nur vereinzelte Mittheilungen finden können. Das Wesentliche darüber habe ich bereits unter den mit-

getheilten Fällen notirt und begnüge mich hier mit einer kurzen Zusammenstellung.

Die grössere Mehrzahl der Beobachter erwähnt nur, dass die Wandung entweder fest, derb und dick, oder dünn elastisch und leicht zerreisslich war. Bald war die Cyste intakt aus dem Gewebe herauszuschälen, bald ging ihre Wand nach allen Richtungen in das Scheidengewebe über und war mit diesem auf das Innigste verfilzt, die Innenfläche wird theils als glatt, eben, einer Serosa ähnlich beschrieben, theils als höckerig und mit Auswüchsen versehen.

Die epitheliale Auskleidung der Hohlräume wird von mehreren Beobachtern mit Bestimmtheit angegeben, so fand Kaltenbach regelmässiges, kleinzelliges Pflasterepithel, ebenso hebt Nélaton die glatte und mit Pflasterepithel bedeckte Innenfläche der von ihm beobachteten Cysten hervor, auch Klob untersuchte zwei Cysten, die eine epitheliale Auskleidung deutlich erkennen liessen. Dieselben Beobachtungen fanden wir noch bei verschiedenen anderen Autoren notirt, so bei Klebs (Handbuch der pathologischen Anatomie), bei Winkel und v. Preuschen.

Auf der anderen Seite giebt es Forscher, (Ladreit, Verneuil, Huguier und mehrere andere) die trotz der genauesten Untersuchung in den eigentlichen Vaginalcysten kein Epithel nachzuweisen im Stande waren. Ladreit geht so weit zu behaupten, dass Epithel überhaupt nur in den Follikelcysten, von denen wir später genauere Angaben machen werden, vorkäme.

Der Sitz der Cysten ist ebenfalls sehr wechselnd. Nach Winkels Zusammenstellung soll die vordere Wand

der Scheide häufiger, als die hintere Ausgangspunkt der Entartung sein. Klebs dagegen behauptet, dass er weit häufiger in der hinteren Wand Cysten beobachtet habe 30 : 9. Aus den Notizen, die ich auf dieses Verhältniss habe prüfen können, geht so viel mit Sicherheit hervor, dass die beiden unteren Drittel, sowohl der vorderen, als der hinteren Scheidenwand die Neubildung am häufigsten aufweisen.

Auch die Angaben über den Cysteninhalt gehen weit auseinander. Bald fand man einen dünnflüssigen, klaren gelben bis braunen Inhalt, bald war derselbe schleimig zähe, fadenziehend und therartig. Das Mikroskop ergab nach einer Untersuchung von Lebert zahlreiche abgestossene, theils platte, theils cylindrische Zellen, ferner Eiterkörperchen, zahlreiche kleine Fetttropfen und geschrumpfte oder zerfallene Blutkörper. Nach einer Mittheilung von Bärensprung sollen gar keine zelligen Elemente in der Cystenflüssigkeit vorkommen. Blut und Farbstoffe, sowie verändertes Hämatin sind ebenfalls notirt.

Die Grösse der beobachteten Cysten schwankt zwischen der einer Erbse und einer Faust. Winkel findet es auffallend, dass unter den von ihm gesammelten Fällen verhältnissmässig viele ziemlich grosse Cysten notirt sind. Das seltene vorkommen der kleineren Retentionscysten müsse seiner Meinung nach ein mindestens spärliches Vorhandensein der Schleimhautdrüsen in der Scheide andeuten.

Was die Symptome, Diagnose und Therapie der Vaginalcysten anlangt, so ist darüber an dieser Stelle nicht viel zu sagen, da wir im Betreff der Einzelheiten auf die

einschläglichen Handbücher verweisen können. Nur Cysten von bedeutenderem Umfange, welche die Grösse einer Kirsche übertreffen, pflegen Beschwerden, wie Katarrh der Scheide, Fluor albus, Drängen nach unten hervorzurufen. Urinbeschwerden, Obstipationen, Menstruations-Störungen selbst Geburtshindernisse scheinen nur die exquisit grossen Cysten zu bewirken.

Die Diagnose ist, sobald die Geschwulst in das Scheidenlumen vorragt und hier zur Anschauung zu bringen ist, bei genauer Untersuchung wohl immer ohne Schwierigkeit zustellen. Cystocelen und Rectocelen sind durch das Gefühl und die Möglichkeit der Reposition leicht auszuschliessen.

Die Therapie der kleineren Cysten besteht in der Punktion mit oder ohne nachfolgender Jodinjection. Grössere lassen sich meistens nur durch Excision eines Stückes der Wand oder durch völlige Exstirpation des Balges mit nachfolgender Vereinigung der Wundränder zur Heilung bringen.

Die Frage über den Ausgangspunkte der Vaginalcysten ist, soweit ich mich darüber habe informiren können, noch keineswegs endgültig entschieden. Die Angaben der ältesten Beobachter sagen weiter nichts, als dass ein abgekapselter Sack mit derber oder zarter Wandung angefüllt mit mehr weniger dünnflüssigem Inhalte von sehr variabler Farbe in das Scheidenlumen vorragte. Haller nennt die Neubildung Hydatiden und Okley Heming spricht von verstopften Schleimbeuteln.

Bérard (Froriep's Notizen 1835) meint, dass die Geschwülste aus Schleimsäcken sich bildeten, deren Mün-

dungen obliterirten und die allmälich durch das Product ihrer Secretion gefüllt und ausgedehnt würden. Ebenso wenig befriedigend und auf genauere Untersuchungen begründet sind die Ansichten mehrerer anderer älterer Autoren. Erst in der Neuzeit ist man mit Hülfe des Mikroskops der Sache näher getreten und fast alle Forscher sind seitdem sehr geneigt gewesen, die Entstehung der Vaginalcysten aus präexistirenden Gebilden, aus Schleimdrüsen oder aus den Follikeln als wahrscheinlich zu erachten, da sowohl das auf der Innenfläche der Cyste beobachtete Epithel, als auch die schleimige Beschaffenheit der Flüssigkeit darauf hindeutete.

Ueber das Vorkommen der Follikel in der Scheide scheinen nach den Untersuchungen von Huschke, der im oberen Theile der Vagina solche in nicht unbeträchtlicher Menge vorfand, ferner von Huguier, Ladreit, W. Krause und Luschka die obwaltenden Zweifel gehoben zu sein, wenngleich Kölliker, Kiwisch, v. Preuschen und einige andere keine Follikel fanden.

Es scheint, dass ihr Vorhandensein in der Scheide sehr inconstant ist. Ich habe nämlich in sechs weiblichen Sexualorganen gänzlich vergebens nach ihnen gesucht; während in der Scheide einer alten Frau, die an einem Carcinom der Brustdrüse mit vielfachen Metastasen gestorben war, dieselben in nicht geringer Anzahl nachweisbar waren. Nach der Vorschrift des Herrn Prof. W. Krause habe ich mir dieselben durch Behandlung mit sehr verdünnter Natronlauge zur Anschauung gebracht, nachdem ich sie zuvor in der Scheide eines jungen Schweines, woselbst man sie meistens schon mit blossem Auge er-

kennt und in zahlreicher Menge, oft sogar in Reihen an einander gelagert vorfindet, aufgesucht und genau geprüft hatte. Dieselben sind von ovaler Form und besitzen eine bald mehr, bald weniger deutlich zu erkennende, bindegewebige Umhüllung, von welcher zahlreiche theils feinere, theils derbere Bindegewebsbalken in das Innere des Gebildes vordringen. Diese sind die Träger der Blutgefässe und in die Lücken zwischen den einzelnen Balken sind Lympfkörper und zahlreiche Kerne eingelagert.

Anders verhält es sich mit den Angaben über die Existenz von Drüsen in der Vagina. Die Ansichten der anatomischen Forscher gehen in diesem Punkte beträchtlich auseinander.

Während Hyrtl von spärlichen Schleimdrüsen spricht, ebenso Luschka angiebt, dass Drüsen in der Scheide nie ganz fehlen, wenngleich die Schleimhaut arm daran sei und dieselben nur als kleinste, zerstreute acinöse Drüsen besonders im Scheidengewölbe und zu beiden Seiten des Scheideneinganges vorkämen, leugnen auf der andern Seite fast sämmtliche neuere Anatomen die Drüsen der Vagina. So behauptet Henle und mit ihm viele andere die Vaginalschleimhaut besitzt keine secernirenden Drüsen und ist nur ausnahmsweise mit conglobirten Drüsen ausgestattet. Die erwähnte Arbeit von v. Preuschen über Cystenbildung in der Vagina stellt nun das Vorkommen von Drüsen in der menschlichen Scheide als feststehende Thatsache hin. Pr. behauptet, dass er nach der Untersuchung von nahezu vierzig weiblichen Sexualorganen, die speciell auf Drüsen und die hieraus entstandenen Cysten

untersucht wurden, zu der festen Ueberzeugung gelangt sei, dass die Vagina wirklich Drüsen enthalte und dass die in der Scheide sich entwickelnden Cysten in der Mehrzahl der Fälle aus denselben ihren Ursprung nähmen, also wirkliche Retentionscysten seien.

Die beschriebenen Vaginaldrüsen sollen den Talgdrüsen der Vulva, die einen buchtigen Theil mit mehren fingerförmigen Anhängen besitzen und mit mattglänzenden Fettmassen angefüllt sind, sehr ähnlich sein. Mehrere enge Schläuche sollen sich zu einem weiteren Ausführungsgange vereinigen, der frei auf der Schleimhaut mündet. In letzteren geht seiner Angabe nach das Scheidenepithel ohne Unterbrechung über, je weiter man jedoch den fingerförmigen Anhängen und dem Drüsengrunde sich nähert, um so mehr verändert dasselbe seinen ursprünglichen Charakter, es wird hohes Cylinderepithel mit deutlich erkennbaren Flimmerhaaren. Letztere sind zwar nicht leicht in continuo zur Anschauung zu bringen, jedoch an einzelnen Zellen stets deutlich zu erkennen. Eine Propria dieser Schleimdrüsen ist nicht mit Sicherheit nachzuweisen.

Auf diese Angaben hin, habe ich ebenfalls mehrere weibliche Sexualorgane einer genauen mikroskopischen Untersuchung unterworfen. Leider stand mir ein weit spärlicheres Material zur Verfügung, als v. Preuschen es zu seinen Forschungen hat verwenden können. Die Schnitte, die ich in allen Regionen der Scheide anfertigte, wurden theils mit Carmin, theils mit Haematoxilin behandelt. Die ersten Untersuchen, die ich an den Vaginen zweier jugendlicher Individuen anstellte, gaben ein völlig

negatives Resultat. Ich fand an keiner Stelle eine Andeutung einer Drüse. Hierauf entdeckte ich an einem Schnitt aus der Vagina einer alten an Lungen-Phthisis zu Grunde gegangenen Frau mehrere kleine, theils quer, theils längs getroffene Hohlräume, die sämmtlich mit sehr regelmässigem Cylinderepithel ausgekleidet waren. Dieselben mussten als Cysten kleinster Art angesehen werden und fanden sich bei weiteren Schnitten in nicht unbeträchtlicher Menge in der ganzen Scheide verbreitet. Eigentliche Drüsen konnten wir jedoch auch in diesem Präparat, sowie in den beiden folgenden an keiner Stelle constatiren, wohl aber gelang es auf einem sehr dünnen, glücklich geführten Schnitt ein ganz ähnliches Bild zu erhalten, wie von Preuschen es in seiner Arbeit gezeichnet hat, und wie wir es Fig. 3 wiederzugeben versucht haben.

Ich hatte den Schnitt senkrecht auf eine tiefe Schleimhautfalte gerichtet und zufällig hatte derselbe zugleich einen jener cystischen Hohlräume getroffen. Während nun oben auf den Kämmen der faltigen Einbuchtung das normale geschichtete Pflasterepithel intakt geblieben war, hatten sich tiefer unten die oberflächlichen Schichten desselben abgestossen und waren durch längeres Auswaschen, welches wegen der etwas zu starken Färbung des Schnittes vorgenommen war, von der tieferen Zellenlage losgeschwemmt, so dass es im Anfange den Eindruck machte, als sei die Falte eine drüsenartige Einbuchtung, in deren Mündung das Scheidenepithel unverändert übergehe, während in den tieferen Abschnitten dem Drüsengrunde näher jenes durch ein einfaches, weniger plattes fast cylindrisches Epithel ersetzt wurde.

Dies Verhalten konnte an vielen anderen Schnitten zur Anschauung gebracht werden. In einigen Fällen fand ich noch deutlich einen die Falte fast völlig ausfüllenden Pfropf von grossen platten Epithelien, die sich völlig von der unteren Zellenlage gelöst hatten, so dass auch hier sobald der isolirte Epithelklumpen ausgewaschen wäre, sich eine drüsenartige Einbuchtung mit regelmässiger epithelialer Auskleidung documentirt hätte. Fig. 2.

Diese Gebilde zeigten in der That eine auffallende Aehnlichkeit mit Drüsen, zumal mit solchen, welche v. Preuschen beschreibt, und zwar hauptsächlich in den Fällen, wo von der primären Schleimhautfalte mehrere secundäre ausgehen, die dann als fingerförmige Ausbuchtungen erscheinen. Dazu kam nun noch, dass die kleinen Epithelzellen im Grunde der Falten an ihren freien Rändern Unregelmässigkeiten zeigten, die bei schwächerer Vergrösserung leicht Flimmerhaare vorzutäuschen im Stande waren.

Indessen ergab sich bei stärkerer Vergrösserung sehr deutlich, dass jene scheinbaren Cilien nichts waren, als der äusserst zackige und eingekerbte Rand der tieferen Epithellagen, von denen sich die oberen platten Zellenschichten losgestossen hatten. Preuschen selbst hat in seiner Arbeit auf das Vorkommen dieser s. g. Stachelzellen in den mittleren und unteren Schichten des Vaginalepithels hingewiesen und bei meinen Untersuchungen ist mir dies Verhältniss fast in allen Schnitten, die fein genug angefertigt und nicht zu intensiv gefärbt waren, aufgefallen, doch habe ich die unterste Schicht, die Preuschen als äusserst regelmässige Cylinderschicht mit langen,

die Zellen fast gänzlich ausfüllenden Kernen darstellt, nicht in dieser gleichmässigen Anordnung (Fig. 4) auffinden können, wenngleich soviel leicht erwiesen werden kann, dass je weiter nach unten, um so mehr die Zellen sich der cylindrischen Form nähern. Es liesse sich nun zwar denken, dass eine Verwechslung dieser von mir dargestellten Gebilde mit eigentlichen Drüsen möglich wäre zumal wenn die gezackten Ränder der Zellen für Flimmerhaare gehalten würden. Ob indessen der genannte Beobachter in diesen Irrthum verfallen ist, und ob er wirklich buchtige Schleimhautfalten an feinen senkrechten Schnitten für Drüsenschläuche gehalten hat, wage ich natürlich nicht gestützt auf ein immerhin spärliches Untersuchungs-Material zu behaupten. Die Abbildungen, die in der Preuschen'schen Arbeit von den einzelnen Flimmerepithelien angegeben sind, lassen es vielmehr als wahrscheinlich erscheinen, dass derselbe es mit wirklichen Vaginaldrüsen zu thun hatte. Ob dieselben aber in der Norm vorkommen, oder nicht vielmehr pathologische Veränderungen darstellen und deshalb so selten beobachtet werden, scheint mir doch noch eine offene Frage zu sein.

Mir ist es wenigstens trotz des eifrigsten Suchen's nicht gelungen in den Scheiden, die mir bei meinen Untersuchungen vorlagen, Drüsen aufzufinden.

Kehren wir nun nach diesen anatomischen Bemerkungen zu der Frage, wo die Vaginalcysten ihren Ursprung nehmen, zurück, so ist doch die Annahme, dass es sich um Drüsencysten handele, sehr gewagt, so lange sich bewährte anatomische Forscher gegen das Vorkommen drüsiger Gebilde in der Vagina erklären, wenngleich

von Preuschen dieselben als sicher constatirt hingestellt wissen will. Wir sind daher genöthigt, auch anderweitige Entstehungs-Möglichkeiten der Cysten zu berücksichtigen und folgen hierbei zunächst der Eintheilung Winkels. Er unterscheidet 2 Arten von Cysten, erstens solche, die aus den von Henle beschriebenen conglobirten Drüsen und aus den geschlossenen Lymphfollikeln hervorgehen; diese Form bezeichnet er als Schleimhautcysten der Scheide, cystoides mucosae, da sie sehr oberflächlich gelegen sind und mit einer dünnen, höchstens Bindegewebe und elastische Fasern enthaltenden Wandung bekleidet sind, welche eine Wucherung der Gewebselemente der eigentlichen Schleimhaut repräsentirt und auf ihrer Innenfläche kleinzelliges Pflasterepithel trägt. In die Reihe dieser Cysten, werden jedoch nur ganz kleine Formen gezählt, so einzelne der Cysten der erwähnten Colpohyperplasie, ferner solche, die schon beim Einführen des Speculums zerrissen, und wie sie von Bärensprung beschrieben sind. Hiervon werden die s. g. interstitiellen, submucös oder in der fibromusculären Schichte gelegenen getrennt. Dieselben haben meistens eine dicke, feste Wandung, welche aus dem Gewebe der Schleimhaut und wenigstens einem Theile der eigentlichen Wand der Scheide zusammengesetzt ist. Diese können sich zu den bedeutendsten Grössen, die überhaupt beobachtet sind, entwickeln und stellen daher diejenigen Formen dar, welche am häufigsten Gegenstand der Operation werden.

Eine ganz besondere Ansicht, die ich an keiner anderen Stelle wiedergefunden habe, stellt Kattenbach nach einem Befunde der erwähnten mehrfächerigen Cyste über

die Entstehung derselben auf. Er nimmt an, dass sich anfangs inmitten eines bindegewebigen Stromes Zellenanhäufungen hervorgerufen durch irgend einen entzündlichen Reiz etabliren, aus denen dann kleinere cystische Hohlräume theils mit, theils ohne distincte Wand hervorgehen. Hieraus sollen sich dann nach und nach durch Zellenvermehrung und Flüssigwerden des Inhaltes abgekapselte Cystenräume entwickeln können.

Ferner wird es nach einer Ansicht, die zuerst Veit aufgestellt hat, für möglich erachtet, dass die Ausführungsgänge der Wolff'schen Körper, die zuerst in der Scheide der Kuh und des Schweins als Gärtner'sche Canäle beschrieben wurden, auch beim menschlichen Weibe persistiren und cystisch entarten. v. Preuschen fand diese Gänge auch bei der Katze und beim Fuchse und zeigt in den Gängen eine Lage regelmässiger Cylinderzellen, die bei letzterem stets mit Flimmerhaaren bedeckt sein sollen.

Knüpfen wir hieran noch diejenigen Notizen, nach denen die Vaginalcysten aus Blutergüssen nach Quetschungen und Zerreissungen des Scheidengewebes sich entwickelten (Fall von Sanson Gazette méd. de Paris 1835), ferner die Beobachtung, dass die Cowper'sche Drüse cystisch entarten, als ein unversehrter Balg ausgeschält werden und eine Vaginalcyste darstellen kann, so sind damit, wie ich glaube, sämmtliche ätiologischen Verhältnisse, die bei der Entstehung der in Rede stehenden Neubildung angeführt worden sind, angedeutet.

Fragen wir uns nun zum Schluss, mit welcher Art von Cysten wir es in unserem Falle zu thun haben, so ergiebt sich aus Sitz und Wandung der Neubildung ohne

Schwierigkeit, dass uns eine submucöse, interstitielle Vaginalcyste, die inmitten des eigentlichen Gewebes der Scheide spontan entstanden war, vorgelegen hat. Weit schwieriger erscheint es eine bestimmte Entscheidung darüber abzugeben, woher das in der Cyste vorgefundene Epithel seinen Ursprung genommen hat. Leugnen wir nämlich mit den meisten Anatomen das Vorhandensein von Drüsen in der Vagina und ziehen wir in Betracht, dass die Gärtner'schen Canäle, deren cystische Entartung das Epithel der Neubildungen leicht erklären würde, noch niemals in der menschlichen Scheide gesehen wurden, so bleibt uns nur übrig die Lymphgefässe der Scheide als Ausgangspunkt der Cysten anzuschuldigen. Dass aus einem kleinen Lymphfollikel, selbst wenn derselbe von einer eigenen Wandung umgeben ist, Cysten der vorliegenden Art mit derben und Muskelbündel führenden Wänden entstehen sollen, erscheint doch mindestens unwahrscheinlich, vielmehr müssen wir annehmen, dass aus den dilatirten Lymphgefässen selbst unter Mitwirkung von anhaltenden entzündlichen Reizen sich die Cysten der Vagina entwickeln und wir finden die Aeusserung von Klebs, wonach die Gefahr nahe liegt, dass aus jenen Bildungen eine progressive Lymphangiektasie hervorgehe, daher gerechtfertigt.

Fig. I. Schleimhautfalte

Fig. III.

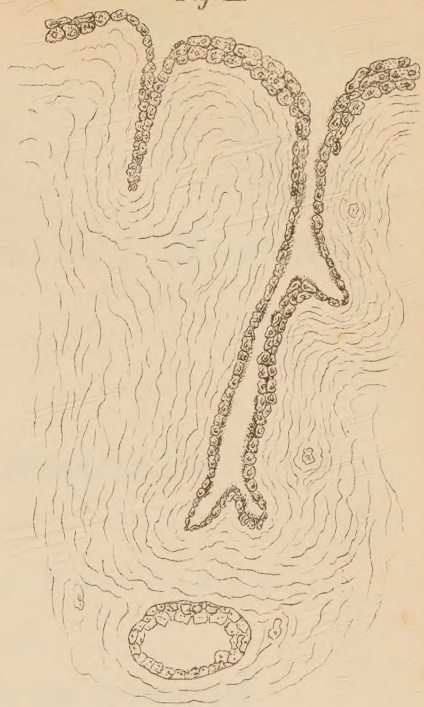

Fig. II.
lte mit einem Epithelklumpen

Fig IIII.

Scheidenepithel

Fig. V.

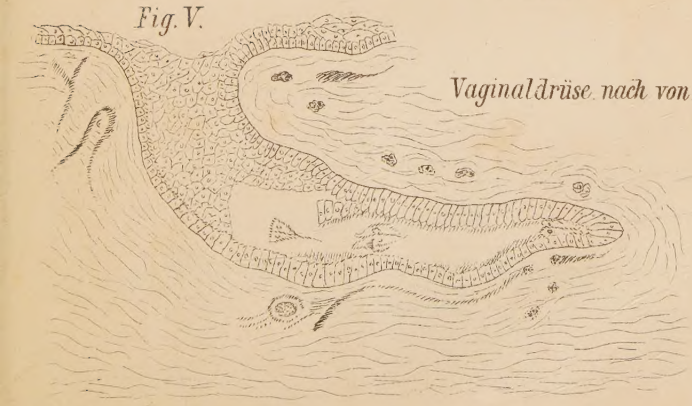

Vaginaldrüse nach von Preuschen